



# كوليرا الطيور مع الصور التوضيحية

[www.Thepoultry.net](http://www.Thepoultry.net)

## موقع الدواجن

### موقع الدواجن

#### ملخص الموضوع

كوليرا الطيور مرض جرثومي ينتج عن الإصابة بجراثيم الباستوريلا ملتوسيدا والتي هي عبارة عن جراثيم سلبية الغرام غير متحركة وعصوية.

يصيب المرض كلا من الطيور الداجنة والطيور البرية.

تختلف الاعراض الناتجة عن الإصابة باختلاف شدة امراضية العترة الجرثومية حما تختلف الاعراض حسب نوع الطائر المصاب وضمن النوع الواحد تختلف الاعراض ايضا بحسب مناعة الطيور المصابة.

يمكن ان يلاحظ المرض بشكلين هما الشكل الحاد والشكل المزمن.

تختلف الاعراض بالشكل الحاد عنها بالشكل المزمن، حيث يسبب الشكل الحاد النفوق المفاجئ وبدون ظهور أي اعراض تذكر على الطيور حيث تلاحظ الطيور نافقة في اعشاشها. بينما يسبب الشكل المزمن مجموعة اعراض قد تتشابه بعضها مع بعض الامراض الاخرى للدواجن .

### موقع الدواجن

يمكنك زيارة موقع الدواجن على الانترنت لتجد العديد من المواضيع القيمة عن الدواجن.

جميع المواضيع المطروحة بالموقع موثقة بأخر وحدث المراجع العالمية بعلم الدواجن ومنفحة على يد نخبة من الأساتذة والأطباء البيطريين والمهندسين الزراعيين الحاصلين على شهادات عليا بعلم الدواجن.

#### تنبيه

جميع الحقوق العلمية مسجلة باسم موقع الدواجن ويمنع نقلها او نسخها من أي موقع آخر بدون إذن خطي من إدارة الموقع وأي مخالفة ستعرض الموقع المخالف للمحاسبة القانونية المنصوص عليها بقانون حماية الملكيات.

يسمح بوضع ملخص بسيط للموضوع مع رابط للمقالة الأصلية على موقع الدواجن

[www.thepoultry.net](http://www.thepoultry.net)

# أطلس أمراض الدواجن كوليرا الطيور



موقع الدواجن 

## داء الباستوريلا عند الدواجن Fowl Cholera

هو عبارة عن مرض خمجي جرثومي يصيب الدجاج والرومي والطيور المائية والعديد من أنواع الطيور الأخرى.

ينتج المرض عن الإصابة بجراثيم الباستوريلا متعددة النفوق (الباستوريلا ملتوسيدا)، التي تؤدي الى مرض انتانمي حاد بنسبة إصابة حادة ونفوق مرتفع او تؤدي الى آفات موضعية منفردة بعد المرض الحاد.

يمكن ان يحدث في الحالات الحادة نفوق مفاجئ لعدد كبير من الطيور بدون أعراض إكلينيكية او آفات تشريحية تذكر. أما في الطيور التي تبدو مريضة فتعاني من حمى مقلّة شهية وخمول و خرخرة وصعوبة تنفس احيانا مع مفرزات مخاطية من الفم وإسهال مائي ابيض الى مخاطي مخضر.

بالإضافة الى الأعراض السابقة قد يلاحظ ازرقاق العرف و الداليات والمناطق الخالية من الريش قبل النفوق مباشرة.

تشريحا ترافق الافات اضطراب وعائي على شكل نزف حبري او كدمي على القلب والقانصة او دهن البطن وتحت الأغشية المصلية والمخاطية، بالإضافة الى احتقان الجزء العلوي من الأمعاء.

في الحالات الحادة أيضا عندما يبقى الطائر حيا لعدة أيام يصبح الكبد مخططا بمناطق باهتة مع نخر تخثري بؤري منتشر. كما تبدو جريبات البيض الناضجة رخوة في مبيض الدجاج البياض مع عدم وضوح الأوعية الدموية فيها وانفجار الجريبات وانتشار المح في الجوف البطني.

يلاحظ في الحالات المزمنة حدوث صعوبة بالتنفس مع التواء الرقبة نتيجة إصابة الإذن الوسطى و عظام القحف ويكون أكثر وضوحا في الرومي.

كما يحدث انتفاخ الوجه و الداليات مع احمرارها وسخونتها، وتضخم مفاصل الجناح ووسادة القدم.  
تسريحيا يكون النضح الالتهابي عادة متجنبنا ويتراكم في كيس الملتحمة والجيب تحت الحجاج.

### الشكل المزمن لكوليرا الطيور

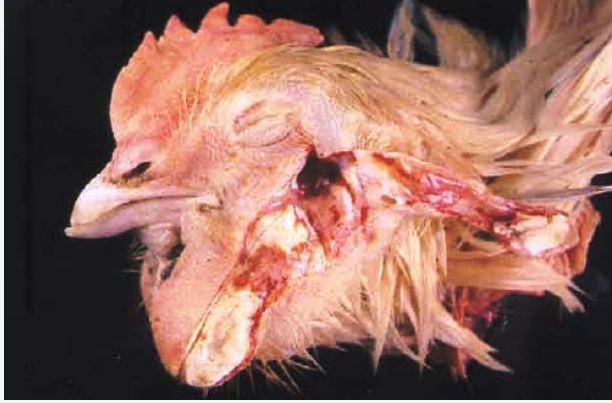يلاحظ الشكل المزمن لكوليرا الطيور لدى الطيور التي تبقى حية بعد التعرض للاصابة الحادة او لدى الطيور التي تتعرض لاصابة بعترات ضعيفة الامراضية من جراثيم الباستوريلا ملتوسيدا.

يلاحظ على هذه الطيور غالبا انتفاخ في الداليتين و الجيوب و ارضية الاقدام والمفاصل.

تسبب الاصابة الموضعية المزمنة حدوث تضخم شديد بالداليتين نتيجة لتشكّل الخراجات.

يمكن ان تسبب الاصابة المزمنة بالكوليرا حالة من الشلل لدى الطيور المصابة وحدث التواء في الرقبة والراس وتكون ظهور هذه الاعراض علامة على الاصابة السحائية.

تسبب الاصابة المزمنة ظهور افات قيحية في العديد من الاماكن منها الجيوب الوجهية والمفاصل.




### صورة رقم (1)

تظهر الصورة وجود مواد قيحية ضمن داليتين لطائر مصاب بكوليرا الطيور.

[www.thepoultry.net](http://www.thepoultry.net)

موقع الدواجن

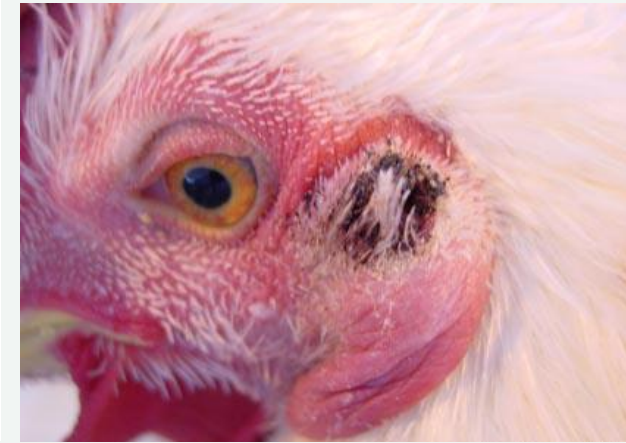

صورة رقم (2)

تظهر الصورة وجود انتفاخ شديد في الداليتين نتيجة اصابة مزمنة بالباستوريلا ملتوسيدا.

[www.thepoultry.net](http://www.thepoultry.net)

موقع الدواجن



صورة رقم (3)

يلاحظ بهذه الصورة انتفاخ بالفتاه الاذنية للطائر نتيجة الاصابة بكتوليرا الطيور بشكل مزمن.

[www.thepoultry.net](http://www.thepoultry.net)

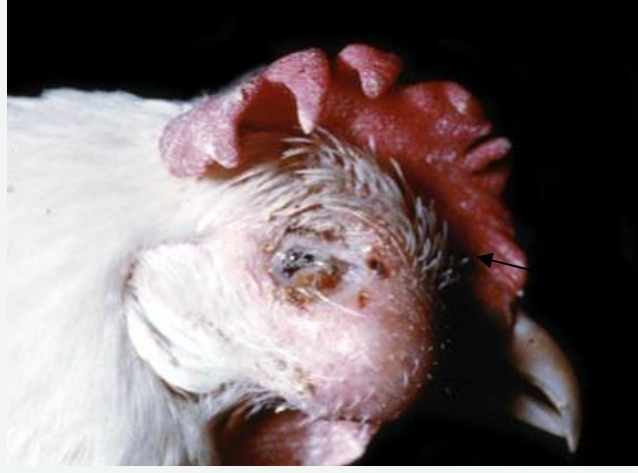موقع الدواجن



صورة رقم (4)

يلاحظ بهذه الصورة حدوث التواء بالرقبة والراس نتيجة للاصابة المزمنة بالكوليرا. هذه الاعراض علامة على العدوى السحائية.

مثل هذا الوضع قد يشابه الشكل العصبي للنيوكاسل.



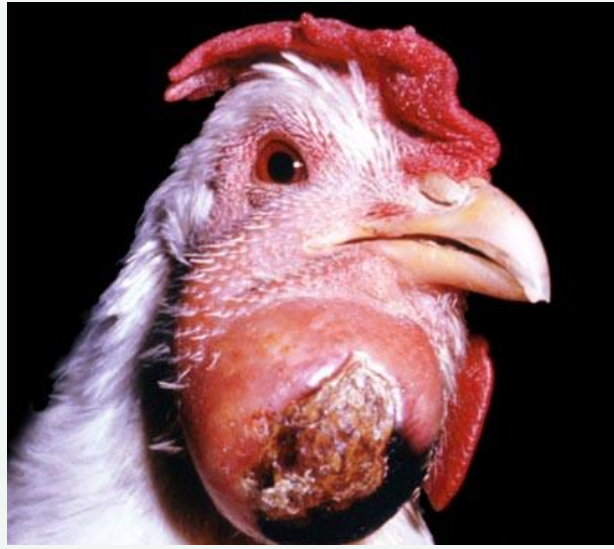**صورة رقم (5)**

تضخم شديد بالجيوب الوجهية  
نتيجة الاصابة المزمنة.

يجب الانتباه هنا الى ان هذا  
العرض يشابه الاصابة بالكوريزا.

[www.thepoultry.net](http://www.thepoultry.net)

موقع الدواجن

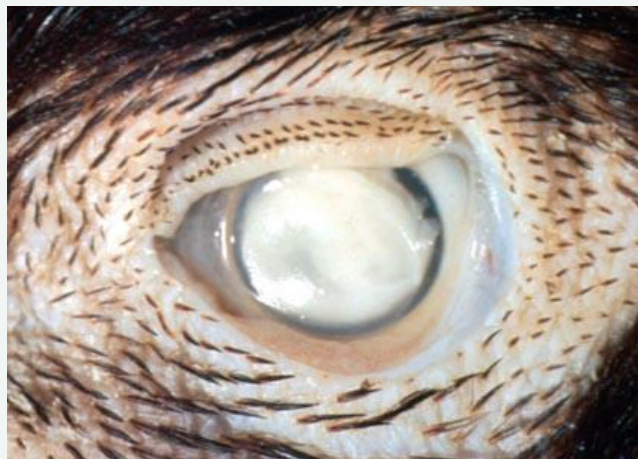

**صورة رقم (6)**

الصورة تظهر وجود خراج كبير  
الحجم في الدالية اليمنى للطائر  
نتيجة اصابة مزمنة بكتيريا  
الطيور.

[www.thepoultry.net](http://www.thepoultry.net)

موقع الدواجن



**صورة رقم (7)**

ابيضاض في عين طائر ناتج عن  
الاصابة المزمنة بكتيريا الطيور.



**صورة رقم (8)**

تضخم شديد بالداليات نتيجة لتشكل خراجات بعد الاصابة بكتوليرا الطيور بالشكل المزمن.

[www.thepoultry.net](http://www.thepoultry.net)

موقع الدواجن



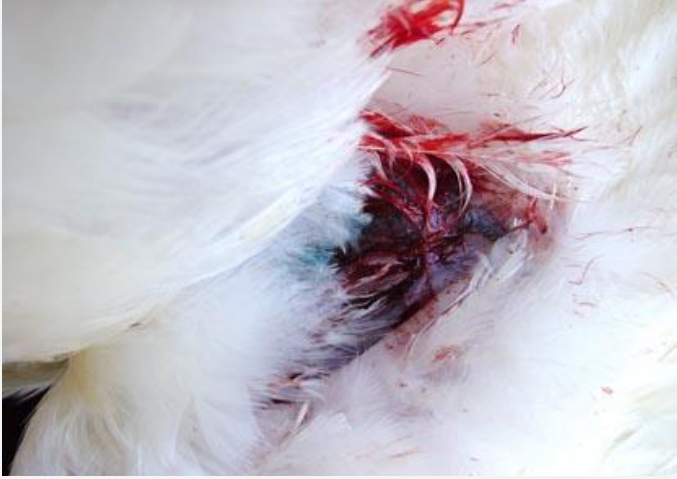**صورة رقم (9)**

تظهر الصورة رد الفعل الناتج عن اللقاح الحي على جناح طائر.

يتم معينة مكان تطبيق اللقاح على الجناح بعد 7 الى 10 ايام من التلقيح لملاحظة رد الفعل الالتهابي الناتج عن اللقاح.

[www.thepoultry.net](http://www.thepoultry.net)

موقع الدواجن

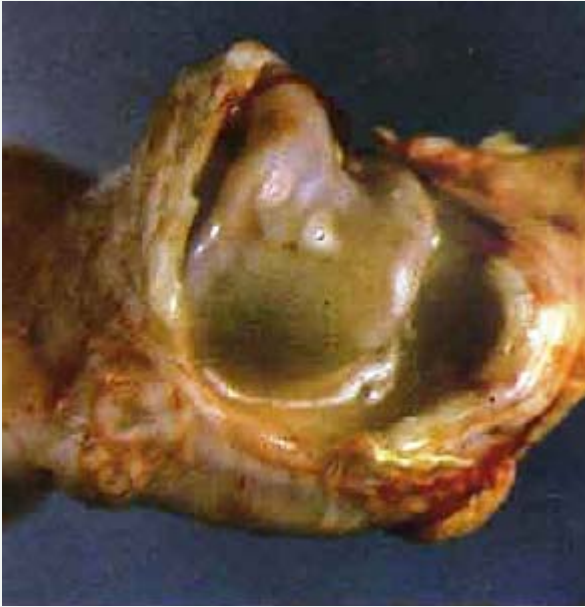

## صورة رقم (10)

تظهر الصورة التلقيح غير الصحيح حيث تم الحقن في وريد جناحي مما سبب التهاب الوريد.

[www.thepoultry.net](http://www.thepoultry.net)

موقع الدواجن



## صورة رقم (11)

التهاب مفصل قيحي ناتج عن كوليرا الطيور.

في بعض الحالات قد يكون العرج هو العرض الوحيد.

هذا الشكل يشابه الإصابة بجراثيم العنقوديات.

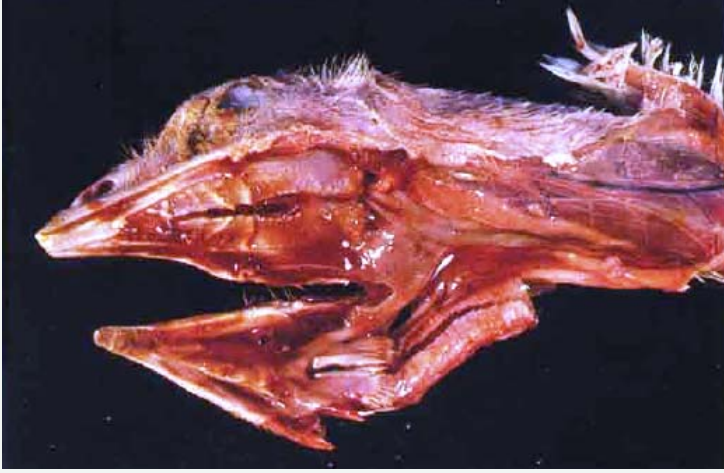[www.thepoultry.net](http://www.thepoultry.net)

موقع الدواجن



## صورة رقم (12)

مقارنة بين النضج الالتهابي الباهت الى اليمين بعد الإصابة بالعنقوديات والنضج الأكثر اصفرارا الى اليسار الناتج عن الباستوريلا



[www.thepoultry.net](http://www.thepoultry.net)

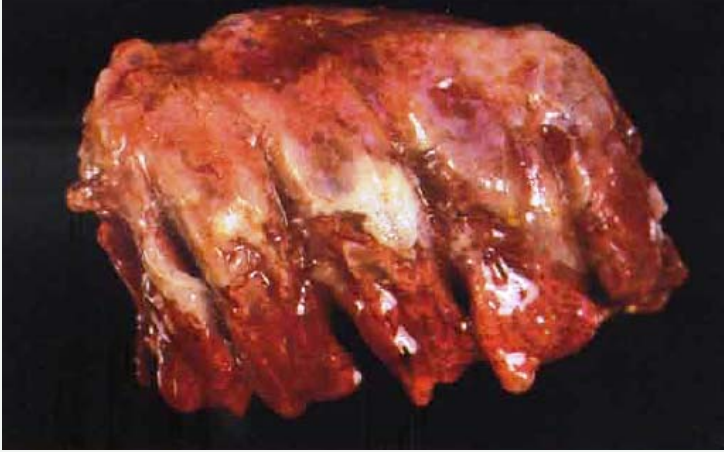### صورة رقم (13)

وجود مخاط مصبوغ بالدم في التجوييف القموي لطائر رومي بعد اصابة حادة بكتوليرا الطيور.

وجود افرازات ممزوجة بالدم قد يشابة مرض التهاب الحنجرة والرغامى المعدي بالدجاج.

موقع الدواجن

### صورة رقم (14)



تظهر الصورة رئة طائر رومي بعمر عشر اسابيع وغير محصن يلاحظ وجود التهاب رئة قيجي بينما تكون الاصابة الرئوية بالدجاج على شكل توذم رئوي



جميع الحقوق مسجلة باسم **موقع الدواجن** ويمنع نسخ المقال او وضعها بأي موقع ويسمح بوضع ملخص مع رابط للمقال الأصلي على موقع الدواجن وأي مخالفة ستعرض للمسائلة القانونية

[www.thepoultry.net](http://www.thepoultry.net)

